- Copyright - Il Pensiero Scientifico Editore downloaded by IP 3.144.96.159 Sat, 27 Apr 2024, 11:12:34

A CURA DI MATTEO BERTINI E GIANLUCA CAMPO

Un ECG da osservare più "lentamente"

Salvatore Bonanno, Pasquale Crea, Giuseppe Andò

Sezione di Cardiologia, Dipartimento di Medicina Clinica e Sperimentale, Università degli Studi, Messina

G Ital Cardiol 2024;25(3):220

DIAGNOSI ECG?

1. Embolia polmonare
2. Necrosi posteriore
3. Preeccitazione ventricolare
4. Ipertrofia ventricolare destra

DESCRIZIONE DEL CASO

Uomo di 21 anni giunto a valutazione cardiologica per idoneità agonistica. Obiettività normale, ansia soggettiva.

DESCRIZIONE DELL'ECG

(1) Tachicardia sinusale a 110 b/min, intervallo PR normale, minimo ritardo della deflessione intrinsecoide con onda R di elevato voltaggio in V1-V2 e complesso QRS negativo in aVL. (2) Ritmo sinusale a 60 b/min, intervallo PR corto con evidenza di onda delta negativa in aVL e positiva nelle derivazioni inferiori e precordiali.

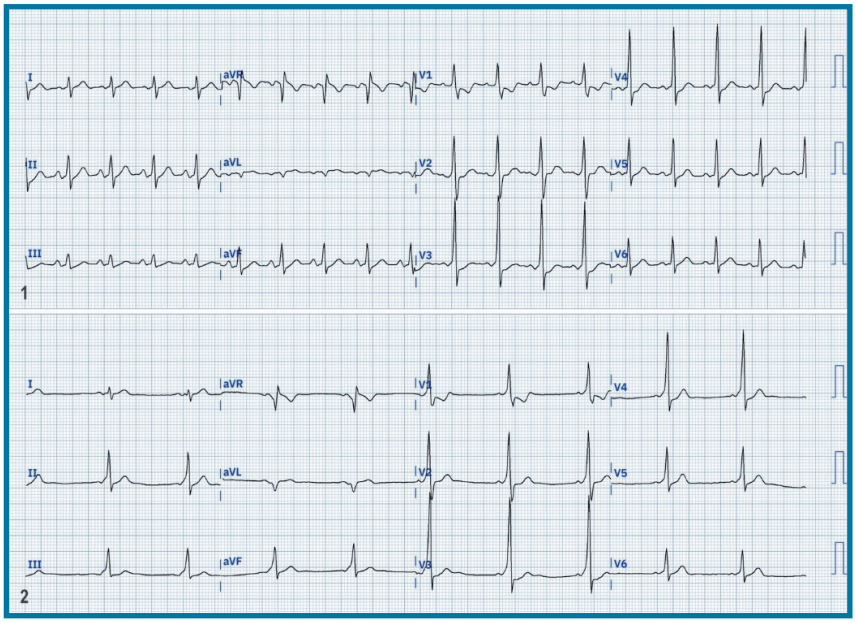

DISCUSSIONE

Si tratta di un caso di **preeccitazione ventricolare da via accessoria laterale sinistra**. Il primo ECG durante tachicardia sinusale mostra solo un lieve ritardo della deflessione intrinsecoide e appare più evidente la presenza di un'onda R alta in V1-V2 simulante una necrosi posteriore o un'ipertrofia ventricolare destra. La presenza di un inaspettato complesso QRS negativo in aVL, l'età del paziente e la clinica, tuttavia, orientano per una possibile preeccitazione ventricolare. A confermare la diagnosi è il tracciato dopo il massaggio del seno carotideo. È utile ricordare come le vie accessorie sinistre ed in particolare le laterali sinistre abbiano solitamente all'ECG basale un basso grado di preeccitazione. Ciò è dovuto alla relativa lentezza con cui l'impulso è condotto per le vie interatriali dal nodo seno-atriale all'atrio sinistro, situazione che quindi favorisce la conduzione sul nodo atrioventricolare rispetto al fascio di Kent. Manovre come il massaggio del seno carotideo o l'utilizzo dell'adenosina, rallentando la capacità conduttiva del nodo atrioventricolare, possono facilitare la conduzione attraverso il fascio di Kent e slatentizzare l'onda delta e, quindi, la diagnosi di preeccitazione ventricolare.

© 2024 Il Pensiero Scientifico Editore
e-mail: giuseppe.ando@unime.it